

Necrosis grasa subcutánea extensa con hipercalcemia grave en un lactante.

Elsa Puerto Carranza¹, Diego De Sotto Esteban¹, Maria Concepción Mir Perelló¹, Francisca Yagüe Torcal¹, Ana Martín-Santiago², Isabel Amengual Antich³

¹Servicio de Pediatría. Hospital Universitari Son Espases. Palma de Mallorca, Illes Balears

²Servicio de Dermatología. Hospital Universitari Son Espases. Palma de Mallorca, Illes Balears

³Servicio de Anatomía patológica. Hospital Universitari Son Espases. Palma de Mallorca, Illes Balears

Resumen

La necrosis grasa subcutánea es una entidad infrecuente caracterizada por lesiones cutáneas circunscritas, que aparece en las primeras semanas de vida. Generalmente tiene un curso benigno pero puede asociar complicaciones como hipercalcemia, siendo ésta la más grave. Presentamos el caso de un lactante con hipercalcemia grave secundaria a necrosis grasa subcutánea inusualmente extensa, describiendo la actitud diagnóstico-terapéutica seguida y discutiendo los factores que han podido precipitarla.

Palabras clave: necrosis grasa subcutánea, hipercalcemia, lactante.

Abstract

Subcutaneous fat necrosis of the newborn is a rare condition characterized by circumscribed skin lesions. It appears in the first weeks of life. Normally it has a benign course but it can have associated complications, being hypercalcemia the most severe one. We present the case of a newborn with severe hypercalcemia secondary to unusually extensive subcutaneous fat necrosis, describe the diagnostic and therapeutical management, and describe the factors that may have precipitated it.

Key Words: subcutaneous fat necrosis, hypercalcemia, newborn.

INTRODUCCIÓN:

La necrosis grasa subcutánea (NGS) es una paniculitis lobulillar de presentación infrecuente. Aparece en las primeras semanas de vida, siendo más frecuente en neonatos a término o post-término, que presentan determinados factores condicionantes^(1,2,3,4). Se han descrito diversas complicaciones asociadas siendo la hipercalcemia la más frecuente y grave. El conocimiento de esta entidad permitirá su pronto reconocimiento evitando, con la vigilancia y/o tratamiento, consecuencias potencialmente graves. Nos parece en este sentido importante aportar nuestra observación clínica caracterizada por un cuadro de afectación especialmente intenso y asociado a una hipercalcemia grave.

CASO CLÍNICO

Varón de 37 días de vida que acude a urgencias por un cuadro de deshidratación, pérdida del 12% de su peso en 10 días y aparición de unas llamativas lesiones cutáneas. Como antecedentes destacan el haber sido fruto de una gestación controlada, con parto eutócico a las 40+2 SG, presentando un APGAR 5/7, un pH en sangre de cordón de 7,03, y un cuadro de aspiración meconial y distrés respiratorio secundario a éste que motivó su ingreso en UCIN precisando intubación, ventilación mecánica, agentes inotropos y antibioterapia endovenosa. En el periodo neonatal precoz se objetivaron episodios de hipoglucemia en dos ocasiones, corrigiéndose con la administración de suero glucosado y no repitiéndose posteriormente. Durante su estancia en UCIN, presentó movimientos mioclónicos por lo que

Correspondencia:

Elsa Puerto Carranza

Servicio de Pediatría

Hospital Universitari Son Espases

Can Pueyo, 13, 07003, Palma de Mallorca, Illes Balears

E-mail: elsa.puerto@ssib.es

E-mail: elsa_puerto@hotmail.com

se inició tratamiento con Fenobarbital, que se pudo suspender progresivamente, al no mostrar nuevos episodios. Inicialmente se objetivaron marcadores de asfixia elevados en la analítica sanguínea (láctico 62.2mg/dl, CPK 4782U/l, CKMB 588 U/l y LDH 9507) e imágenes ecográficas compatibles con encefalopatía hipóxico-isquémica. El paciente evolucionó de manera favorable clínica, analítica y ecográficamente, estando estas situaciones normalizadas al alta, contando con 24 días de vida.

A su llegada a urgencias el paciente presenta un aceptable estado general con una deshidratación clínicamente moderada. En la exploración física destaca una induración difusa y dolorosa en espalda, glúteos y zona proximal de las extremidades. En la cara, zona mandibular y tronco, asocia entre 20 y 30 nódulos subcutáneos de 0,5 x 1 cm no eritematosos y de consistencia dura (Figura 1). En la analítica sanguínea destacan unos niveles plasmáticos muy elevados de calcio de 21,9 mg/dL (calcio iónico de 5,7 mg/dL). Ante los diagnósticos de hipercalcemia, deshidratación y la presencia de placas subcutáneas, se sospecha de NGS e hipercalcemia secundaria. Se realizan un ECG, objetivándose una importante depresión del segmento ST (Figura 2) y una ecocardiografía donde se observa una alteración de la relajación del ventrículo izquierdo, sin otros hallazgos. La ecografía renal evidencia nefrocalcinosis que persiste al alta. Ingresa en UCIP para monitorización e inicio del tratamiento. Ante la elevada concentración plasmática de calcio que obligaba a iniciar el tratamiento sin demora y la falta de consenso en el tratamiento de la hipercalcemia secundaria a NGS en la bibliografía, se decidió tratar según la pauta habitual en nuestro servicio que consiste en hiperhidratación, furosemida y corticoides.

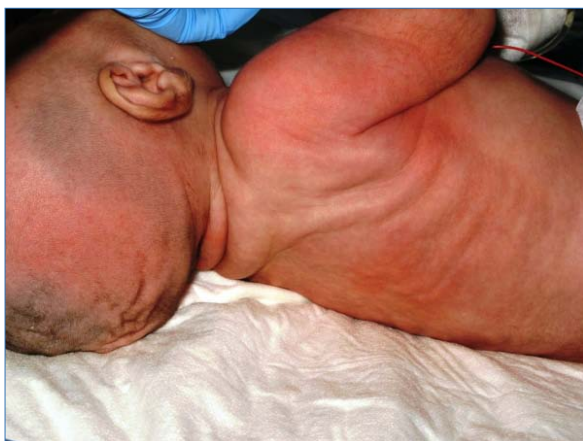

Figura 1. Aspecto distrófico con lesiones nodulares a nivel costal.

Entre las pruebas complementarias realizadas destacan una elevación de la 1,25-dihidroxitamina D3 y una PTH indetectable. Posteriormente se realiza

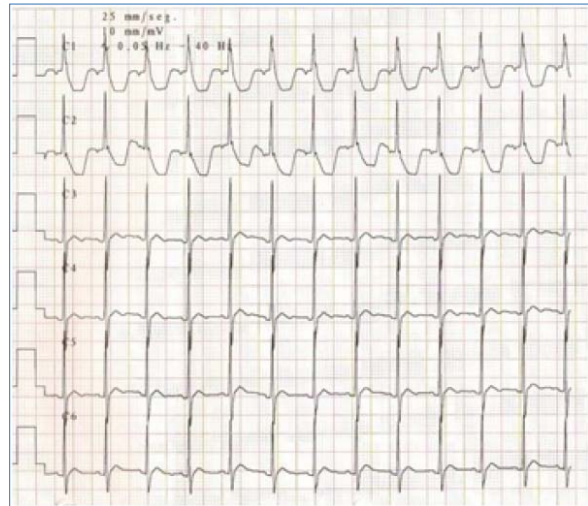


Figura 2. Electrocardiograma (derivaciones C1-C6).

la biopsia de una de las lesiones observándose un infiltrado inflamatorio granulomatoso y la presencia de hendiduras en forma de aguja y de disposición radial en el citoplasma de los adipocitos y de las células gigantes multinucleadas compatible con NGS (Figura 3). Este resultado junto con la presentación clínica del caso, nos orienta a una NGS a pesar de la inusual extensión de la misma.

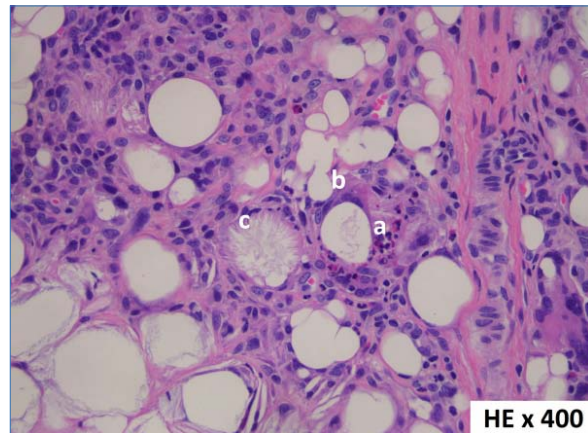


Figura 3. Tinción de hematoxilina-eosina x 400.

Es dado de alta a los 52 días de vida, con valores de calcio de 11 mg/dl, en pauta descendente de corticoides. Las lesiones han involucionado progresivamente hasta desaparecer a los 4 meses de vida. Actualmente, está en seguimiento en las consultas externas de endocrinología y nefrología infantil por la persistencia de nefrocalcinosis.

DISCUSION

La NGS es una paniculitis lobulillar transitoria poco frecuente que ocurre generalmente en neonatos, a término o post-término, que presentan determinados factores condicionantes maternos, neonatales

FACTORES MATERNOS	FACTORES INTRAPARTO	FACTORES NEONATALES
Diabetes gestacional ^(1,2,3,4,5) Preeclampsia ^(1,2,3,4,5) Fármacos, cocaína ^(1,4,5)	Asfixia perinatal ^(1,2,3) Aspiración meconial ^(1,2) Hipoxemia ^(2,4,5) Hipotermia ^(1,2,3,4,5) Hipoglucemia ⁽²⁾ Infecciones ^(4,5) Traumatismos locales ^(1,3,4,5)	Anemia ⁽⁴⁾ Trombocitosis ⁽⁴⁾

Figura 1. Factores condicionantes.

y/o asociados al estrés intraparto (Tabla 1)^(1, 2, 3, 4). La etiopatogenia de esta entidad es aún desconocida. Se postulan diversas teorías, siendo la hipótesis más aceptada que el estrés neonatal o fetal conduce a una hipoperfusión y enfriamiento del tejido graso subcutáneo que causa necrosis e inflamación granulomatosa^(4,5).

Las manifestaciones cutáneas típicas son la presencia de placas induradas y nódulos subcutáneos localizados en espalda, glúteos, hombros y mejillas. Se desarrollan generalmente en las primeras seis semanas de vida y suelen regresar de forma espontánea sin secuelas⁽⁶⁾, aunque en algunos casos pueden devenir en atrofia subcutánea⁽³⁾. Los hallazgos histológicos característicos son necrosis de los adipocitos subcutáneos e infiltrado inflamatorio granulomatoso extenso⁽⁷⁾. El principal diagnóstico diferencial de la NGS es el esclerema *neonatorum* (EN). Las diferencias en la historia clínica, la exploración física y los resultados de la biopsia nos ayudarán a distinguir estas dos entidades⁽⁷⁾. El EN es una paniculitis de evolución desfavorable que aparece la primera semana de vida en prematuros gravemente enfermos⁽⁸⁾. Se caracteriza por lesiones cutáneas generalizadas en forma de induración difusa, y su histología se diferencia principalmente de la NGS por la ausencia de infiltrado granulomatoso⁽⁷⁾.

Se han descrito diversas complicaciones de la NGS: hipercalcemia^(2,4,5), hipoglucemia^(2,5), trombocitopenia^(2,4,5), hipertrigliceridemia^(2,4,5) y anemia⁽²⁾. La hipercalcemia es la complicación más grave y aparece frecuentemente al inicio de la resolución de la NGS, aunque puede presentarse hasta 6 meses después^(1,5,8). Existen diferentes teorías que explican su aparición, siendo la más aceptada la producción extrarrenal no regulada de 1,25-dihidroxitamina D3 por los macrófagos del tejido granulomatoso, que producirá un aumento en la absorción intestinal de calcio^(1,2,4,5). La hipercalcemia puede producir letargia, irritabilidad, hipotonía, vómitos, deshidratación, estreñimiento, poliuria, poli-dipsia, fallo de medro y calcificaciones secundarias (renales, cutáneas, óseas, cerebrales o gástricas)^(2,4,5,8,9). Si no se corrige puede conducir a situaciones de riesgo vital como fallo renal, convulsiones o parada cardíaca.

Por el momento no existe una pauta de tratamiento aceptada universalmente. Las lesiones cutáneas requieren únicamente tratamiento sintomático, y las medidas clásicas para el tratamiento de la hipercalcemia incluyen hidratación, dieta pobre en calcio y vitamina D, corticoides y furosemida, aunque parece que con estas medidas (las únicas disponibles hasta la fecha fuera de ensayos terapéuticos), la disminución de los niveles de calcio es lenta y no modifica el curso natural de la enfermedad. Además, se ha asociado el uso de furosemida y glucocorticoides a un aumento de la excreción renal de calcio y un riesgo aumentado de nefrocalcinosis⁽⁹⁾. Se han utilizado bifosfonatos, especialmente pamidronato, para disminuir la reabsorción ósea, con resultados exitosos^(9,10,11), proponiéndose en algún caso el uso del mismo como tratamiento de primera línea⁽⁹⁾. Ante el riesgo que supone la hipercalcemia mantenida, se recomienda, además de tratamiento sintomático, seguimiento hasta pasados seis meses de la desaparición de las lesiones cutáneas.

CONCLUSIONES

La NGS es una entidad poco frecuente de curso benigno que generalmente se limita a las lesiones subcutáneas. Excepcionalmente puede asociar complicaciones como hipercalcemia. A pesar de lo inusual de su presentación, la potencial gravedad de sus complicaciones es el motivo por el que los profesionales sanitarios debemos conocer esta enfermedad, para poder diagnosticarla a tiempo y prevenir y tratar sus complicaciones cuando sea preciso.

Referencias Bibliográficas

- Burden AD, Krafchik BR. Subcutaneous fat necrosis of the newborn: a review of 11 cases. *Pediatr Dermatol* 1999; 16: 384-7.
- Tran JT, Sheith AP. Complications of subcutaneous fat necrosis of the newborn: A case report and Review of the literature. *Pediatr Dermatol* 2003; 20: 257-261.
- Fretzin DF, Arias AM. Sclerema neonatorum and subcutaneous fat necrosis of the newborn. *Pediatr Dermatol* 1987;4:112-122.

4. Mahe E, Girszyn N, Hadj-Rabia S et al. Subcutaneous fat necrosis of the newborn: a systematic evaluation of risk factors, clinical manifestations, complications and outcome of 16 children. *Br J Dermatol* 2007; 156: 709-715.
5. Avayú E y cols, Necrosis grasa del recién nacido: a propósito de un caso. *Rev Chil Pediatr* 2009; 80 (1): 60-64
6. Requena L, Sánchez E. Panniculitis. Part II. Mostly lobular panniculitis. *JAAD*. 2001; 45: 325-61.
7. Zel A and Darmstadt GL. Sclerema neonatorum: a review of nomenclature, clinical presentation, histological features, differential diagnoses and management. *Journal of perinatology* 2008; 28, 453-460.
8. Pardo R, Morán M, Álvarez C.C, Solís G. Caso clínico: Hipercalcemia mantenida secundaria a necrosis grasa subcutánea. *Bol Pediatr* 2010; 50: 28-32.
9. Alos N, Eugene D, Fillion M, Powell J, Kokta V, Chabot G. Pamidronate: Treatment for severe hypercalcemia in neonatal subcutaneous fat necrosis. *Horm Res* 2006, 65(6):289-94.
10. Khan N, Licata A, Rogers D. Intravenous bisphosphonate for hypercalcemia accompanying subcutaneous fat necrosis: a novel treatment approach. *Clin Pediatr (Phila)* 2001; 40: 217-219.
11. Rice AM, Rivkees SA. Etidronate therapy for hypercalcemia in subcutaneous fat necrosis of the newborn. *J Pediatr* 1999; 135: 530-531.

Conflictos de interés

Los autores declaran que no tienen Conflictos de Interés Potenciales.